

# 日常における フォトンカウンティングCT 現場のリアル

吉田 亮一 東海大学医学部付属病院放射線技術科

フォトンカウンティングCTが2022年に臨床導入されてから約1年が経過した。フォトンカウンティングCTの登場は放射線分野の大きなトピックであり、学会などでも注目されている。従来型のCTとの大きな違いは、その名のとおり、フォトンカウンティングディテクタを検出器として使用しているところである。これまでCTの検出器と言えば、一般的に固体シンチレーション検出器が使用されていた。約25年ぶりの検出器の大きな変化は、CT業界における革命とも言える。CTにおいて検出器は心臓部であり、この検出器部分が変わるということは、「CT装置」という概念をゲームチェンジする可能性を秘めている。

フォトンカウンティングCTの特徴として、高い空間分解能、優れた検出効率、そしてスペクトラルイメージが挙げられ、論文などでも報告されている<sup>1)</sup>。本稿では、このようなフォトンカウンティングCTの特徴を踏まえ、当院での臨床応用についてお伝えする。

## 東海大学医学部 付属病院における フォトンカウンティングCT

東海大学医学部付属病院では、2022年6月からアジア、日本共に1号機としてフォトンカウンティングCTが稼働している。各診療科においても徐々に認知されてきており、特に整形外科、耳鼻咽喉科・頭頸部外科、脳神経外科、画像診断科からは、フォトンカウンティングCTを使用した撮影依頼が多くなってきている。

### 整形外科領域

整形外科の領域については、画像を見れば一目瞭然で、従来型のCTよりも微細な構造の描出に優れているのがわかる(図1 b)。細かな骨梁が観察できるのと同時に、ノイズが少ないことも特長として確認できる。ノイズが少ないことで、従来では骨条件の原画像から3Dを作成するとノイズが目立ち観察しにくかったが、フォトンカウンティングCTでは、骨条件画像を基に3Dを作成してもノイズは目立たず、よりリアルに解剖学的構造を観察することが可能となる。

X線の画像(図1 a)と比較しても、骨梁の見え方は遜色なく観察でき、CTであれば、当然多断面再構成を行うことで任意の角度から画像を作成し観察することができるので、メリットは大きい。また、今までよりも詳細なデータを持っているため、そこから作成されるボリュームレンダリング(VR)画像(図1 c)などを使用し、X線の撮影角度の検討や再撮影などの教育素材として適していると考ええる。

### 耳鼻咽喉科・頭頸部外科 領域

現時点において、フォトンカウンティングCTの特徴を最大限に発揮できるのが、中内耳領域の検査であると考えられる。フォトンカウンティングCTでは最小0.2mmスライス画像を取得することができ、日常の検査でアブミ骨なども明瞭に画像化することが可能となった。従来型のCTと比較してもその違いは明らかで、同一患者のフォローアップの画像を比較すると、フォトンカウンティングCTの方が画像全体のノイズが少なく、神経管もしっかりと確認することができる(図2)。鼓膜穿孔症例においても、従来型CTでは鼓膜自体を確認することが難しいが、フォトンカウンティングCTでは鼓膜を観察でき(図3)、穿孔しているのも明瞭に写し出されている(→)。中内耳領域では、診断に確信度を与えるという意味で非常に重要な役割を果たしていると言える。

また、われわれ診療放射線技師は、

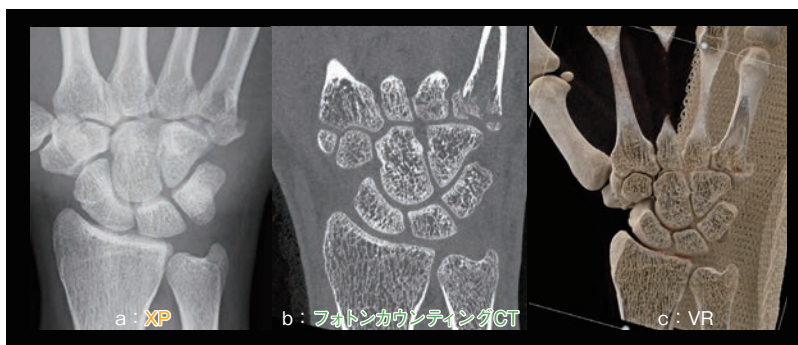


図1 微細な構造の描出

bの画像は、従来型のCTよりも明らかに微細な構造の描出に優れている。