1．法改正後の事例紹介
――鼻腔カテーテルを使用した精密胃X線検査

小豆　誠　育和会記念病院中央放射線部

令和3（2021）年7月9日に医政発0709第7号「臨床検査技師等に関する法律施行令の一部を改正する政令等の公布について」が厚生労働省医政局長より発出され，診療放射線技師（以下，技師）の業務範囲の見直しが行われた。

業務範囲の見直しにより追加された行為として，「上部消化管検査のために鼻腔に挿入されたカテーテルから造影剤を注入する行為及び当該造影剤の注入が終了した後に当該カテーテルを抜去する行為」の項目がある。本稿では，胃がん術前に施行する精密胃X線検査（以下，精密検査）について述べる。

育和会記念病院の概要

育和会記念病院（当院）は，大阪市東部の生野区にあり，周辺の東大阪市，東成区，平野区などの地域を診療圏とした病床数265床，標榜診療科23科の地域密着型の病院である。

職員数493名のうち常勤医49名（そのほかに若干の非常勤医）で，臨床研修指定病院であると同時に，基幹型医師臨床研修病院の指定を受け，初期研修医の研修を行っている。

画像診断を担当する中央放射線部は，放射線診断専門医2名，技師13名が在籍し，上部消化管X線検査を施行できる技師は6名で，そのうち精密検査を施行できる技師は2名である。

精密検査で鼻腔カテーテルを使用する理由

胃がんX線検診（以下，胃がん検診）は，決められた量の発泡剤とバリウムを使用して短時間に撮影する。胃内の胃液・粘液の量により造影効果が左右されるため，いつも造影効果が良好な画像が撮影できるとは限らない。

精密検査では，鼻腔カテーテル（以下，カテーテル）を使用して造影剤（空気およびバリウム）量を自由に調節し撮影する。また，撮影前にカテーテルを介し胃内の胃液・粘液を排出することで，造影効果良好な画像が撮影でき，胃癌の正確な深達度診断や浸潤範囲の診断が可能となる。

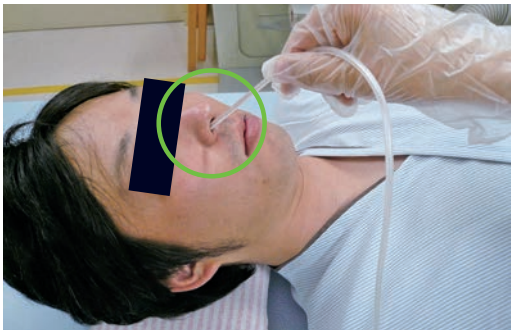

図1　右鼻腔より挿入例

検査の実際

精密検査の対象は，胃癌と診断され外科的手術や内視鏡的粘膜下層剥離術を予定された患者である。当院で行っている精密検査の流れを以下に述べる。

① 患者を撮影室に呼び入れ，誤認防止の氏名確認を行う。
② 医師もしくは技師より，検査の流れについて説明する。
③ 撮影台に移動，水平位で背臥位にする。
④ 右もしくは左の鼻腔に潤滑ゼリーを注入，カテーテルに潤滑ゼリーを塗付し，依頼医もしくは放射線科医が挿入する（**図1**）。
後壁病変は右の鼻腔，前壁病変は左の鼻腔より挿入する。後壁病変は背臥位，前壁病変は腹臥位での撮影が多いため，後壁病変は右鼻腔挿入・右頬固定，前壁病変は左鼻腔挿入・左頬固定にすると，術者の取り扱えるカテーテルの自由度が高い。
挿入が困難な場合は反対側に挿入するなど，臨機応変に対応する。
⑤ カテーテル先端が胃内にまで挿入されていることを医師とともに透視で確認し，技師がカテーテルを引き継ぐ。
⑥ カテーテルが体位変換で鼻腔から抜けないように，テープで患者の頬などに簡易的に固定する。
⑦ 造影剤を吸引したシリンジ（**図2**）をカテーテルに接続し，接続部より造影剤が漏出しないよう，ゆっくりと

〈0913-8919/23/￥300/論文/JCOPY〉