

I 領域別超音波検査・診断・治療のトピックス

5. 血管領域のトピックス

— 超急性期脳梗塞診療に役立つ
血管領域のPOCUS

寺澤 由佳 脳神経センター大田記念病院脳神経内科

2019年3月に経静脈的血栓溶解療法(t-PA治療)の適正治療指針が改訂され、2020年3月には血栓回収療法の適正治療指針も改訂されるなど、超急性期脳梗塞診療は大きく進歩している。それに伴い、発症早期に治療の適否を判断する必要がある。頭部CTや頭部MRIに加えて頸動脈超音波検査をすることは治療を安全に行う一助となり、また、治療方針自体を変更する場合もある。本稿では、症例を中心に、超急性期脳梗塞診療の際の頸動脈超音波検査の有用性を説明する。

発症24時間以内の
治療方針決定に寄与する
頸動脈超音波検査

脳梗塞急性期は病型分類に則り治療方針が決まる。来院当日に頭部MRIで脳梗塞を診断し、その後、既往歴や心電図、血液検査結果などにより治療方針を決定する。また、できるかぎり早期に各種超音波検査にてTOAST (the Trial of ORG 10172 in Acute Stroke Treatment) 分類による病型分類を行うことにより、治療を変更もしくは継続し、退院時の再発予防の治療を決定す

る。来院当日に頸動脈超音波検査を実施することにより入院後の治療方針が変更される場合もあり、ベッドサイドでの頸動脈超音波検査は治療選択のために重要なツールである。以下に、具体的な自験例を提示し解説する。

●自験例1 (心原性脳塞栓症)

図1の症例は、右上肢のしびれを主訴に来院した80歳代、男性である。既往に心房細動、糖尿病、高血圧を有していた。前日夜8時頃から右上肢のしびれを自覚し、翌朝になっても症状が持続するため来院した。血圧146/69mmHg、脈拍78不整、神経学的には右上肢のしび

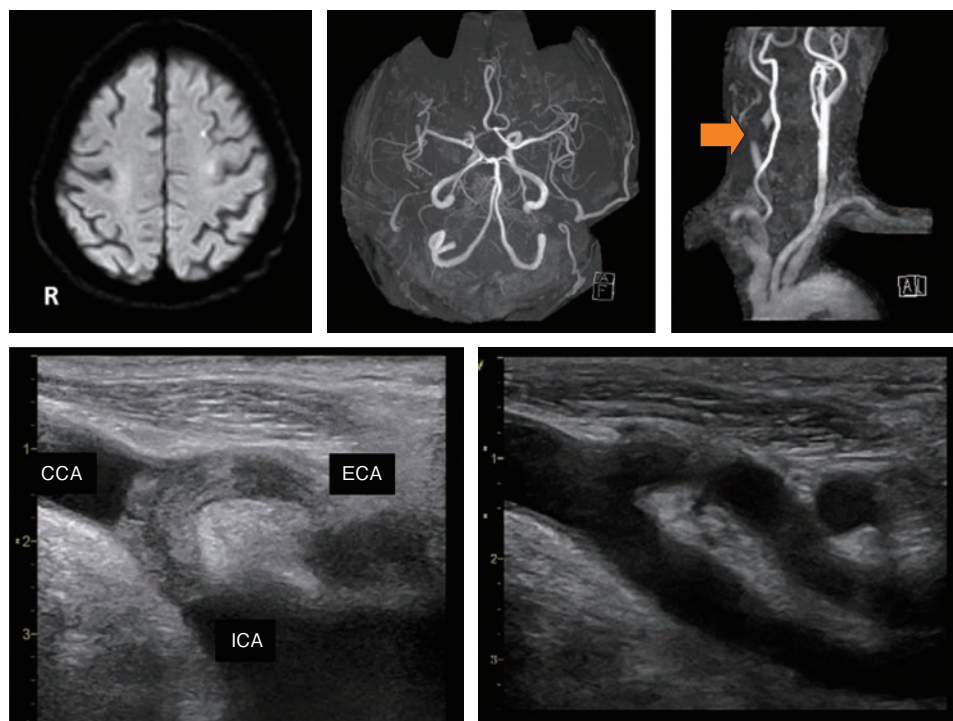


図1 自験例1：80歳代、男性、心原性脳塞栓症例

拡散強調画像(a)では左中大脳動脈領域に急性期脳梗塞を認め、頭部MRA(b)では主幹動脈に大きな異常はないが、頸部MRA(c)で右内頸動脈起始部に欠損像を認めた。頸動脈超音波検査(d)では内頸動脈と外頸動脈にまたがる血栓を認めた。治療開始後、血栓は消失した(e)。