

Ⅲ 分子イメージングの臨床への展開

3. 循環器領域における分子イメージングの現状と展望

吉永恵一郎 北海道大学大学院医学研究科分子イメージング講座特任教授
 玉木 長良 北海道大学大学院医学研究科病態情報学講座核医学分野教授

生体の機能情報を画像化する分子イメージング法は、循環器領域において陽電子放射断層撮像法(PET)を中心に臨床応用が図られ発展してきた。近年では、PET装置にコンピュータ断層撮影(CT)装置が組み込まれた複合機が普及し、機能と形態の同時評価も可能となってきた。冠動脈疾患の診断およびリスク評価に心筋血流PET/CTが、また不全心筋における生存心筋の検出目的として心筋糖代謝PET/CTイメージングが、北米を中心に広く臨床応用されてきた。近年、心サルコイドーシス、頸動脈プラークなど炎症性心血管疾患の診断にPET/CTの応用が急速に広まりつつある。また、心筋酸素代謝・交感神経機能イメージングが心不全の病態評価として応用されてきている。PETの特長である定量性の高さを生かし、視覚的情報に加え定量評価により診断能の改善、詳細な病態評価をめざす試みも

広がってきている。

本稿では、分子イメージングの循環器領域への臨床応用について、動脈硬化イメージング、心不全・不整脈に関連したイメージングを中心に近年の発展、今後の展望について概説する。

循環器領域における分子イメージング(PET検査)の特長

PET検査では、局所組織における血流、エネルギー代謝、交感神経受容体機能評価など、循環動態に重要な種々の生理的情報を非侵襲的に解析することが可能である。PET検査の特長は、生体構成元素(^{11}C :炭素, ^{13}N :窒素, ^{15}O :酸素, ^{18}F :フッ素)を放射能標識することにより、生体内の生理的な情報を画像情報として得られることであ

る^{1), 2)}(図1)。

PETは、511 keVの陽電子が生体内で消滅する際に放出される消滅ガンマ線検出器で検出し、画像化する³⁾。SPECTよりもはるかにガンマ線のエネルギーが高いのが特長である。心臓は横隔膜、女性の乳房、肥満者での胸部脂肪組織など、ガンマ線の減弱の大きな誘因となる組織に取り囲まれていることから、SPECTと比して画質改善の大きなメリットがある⁴⁾。さらに、体内組織による放射能の吸収によるアーチファクトは、CT画像による吸収補正を行うことにより、PETではその影響をほぼ除外することが可能となっている。これらの技術的側面から良好な画像を得ることが可能となり、診断精度の向上が図られるようになった。この点を反映し、北米、欧州では、心筋PETが研究目的の限られた使用から臨床領域での普及へと急速に移行している¹⁾。

動脈硬化イメージング

冠動脈疾患の診断では、心筋血流PETによる心筋虚血検出の観点から、冠動脈疾患の診断・心血管イベントリスク予測に臨床応用され、有用性が確立されてきた¹⁾。一方、急性冠症候群につながる高リスク症例の検出として、冠動脈の不安定プラークの検出の重要性が認識され、特にプラークの活動性の評価が可能な分子イメージング領域において、プラークの炎症細胞に特異的に集積する放射性医薬品を用いて動脈硬化病変を画像化する炎症イメージングの開

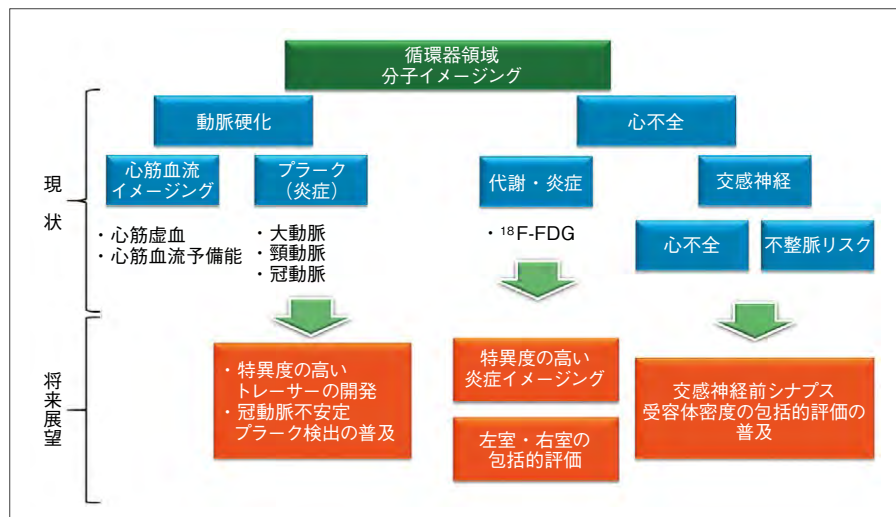


図1 循環器領域における分子イメージング