シーン別画像診断のいま Scene Vol.6

Ⅲ オートプシー・イメージング（Ai）における教育・研修の取り組み

7. 解剖学教育・研究のための基礎医学画像センターの設立と活用

藤倉　義久／徳光　隆一／北村　裕和／伊奈　啓輔　大分大学医学部分子解剖学講座

背　景

日本のCT設置台数は，人口100万人あたり92.6台で，2位の米国の32.2台を大きく引き離している（2007年現在）。また，大分県は，人口10万人あたりのマルチスライスCT設置台数が13.3台（2010年現在）とわが国で最も多く，学生も早期体験実習，介護体験実習や地域医療学実習など，学外での病院実習でCT画像を見ることが頻繁である。それらの画像は生体の画像であり，医学部2年次生時に行う解剖実習で得られる正常構造の知識とは少なからず乖離がある。なぜなら，解剖実習で使用させていただくご遺体は，ホルムアルデヒド（FA）注入後のご遺体であり，臨床で見る患者のCT画像と異なっているからである。よって，FAを注入されたご遺体のCT画像を対比しながらの解剖実習が望まれていた。一方，画像，モニタなどは二次元であり，将来，医療従事者をめざす医学部学生には「人体構造の三次元理解の必要性」が非常に高くなってきている。しかし，本学における現在の医学教育カリキュラムで三次元的に学ぶ機会は，人体解剖実習，局所解剖実習くらいである。

大分大学医学部では，基礎医学研究振興・活性化を推進し，画像診断撮影による質の高い教育研究を実現するため，2010年に本学に基礎医学画像センターを設立した。これは，導入したX線CT装置が，病理解剖・法医解剖の補完法であるAutopsy imaging（Ai）に活用されるのみならず，広く基礎医学の教育・研究も支援するためである。もちろん，二次元画像と三次元構造との融合をめざしてである。二次元（CT画像）を三次元（実際のご遺体）に構築できる技能が持てれば，臨床医になった時，CT画像，MR画像，DSA（digital subtraction angiography）画像の構築（血管内カテーテル法），内視鏡手術，ロボット手術や術前の手術シミュレーション，放射線のピンポイント照射など，診断，治療に大変貢献できる基礎技術となりうるものである。

現　状

基礎医学画像センター（**図1**）は，医学部の校舎講義棟1階に設置され，廊下を隔てて正面に法医解剖室が，その隣に系統解剖実習室がある。患者，見舞い客をこの辺りで見かけることはまずない。**図1**の西側車寄せから法医関係のご遺体を搬入し，CT撮影を行う。その結果，解剖の必要性が出てくれば，廊下反対側の法医解剖室に搬送する。一方，正常解剖献体は東側車寄せから搬入し，ご遺体を棺からライヘパックに移し替えた後，廊下を渡ってCT撮影室に搬送する。撮影終了後は解剖処置室に戻り，

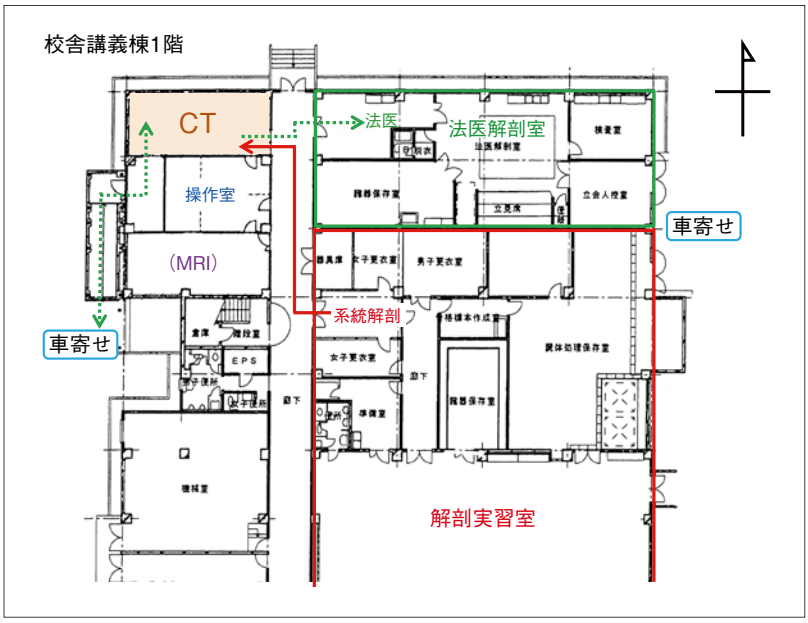

図1　基礎医学画像センターの見取り図